

Министерство сельского хозяйства РФ

ФГБОУ ВПО «БРЯНСКАЯ ГОСУДАРСТВЕННАЯ  
СЕЛЬСКОХОЗЯЙСТВЕННАЯ АКАДЕМИЯ»

Кафедра терапии, хирургии, ветакушерства и фармакологии

Хотмирова О.В., Симонов Ю.И.

## **СОЕДИНЕНИЕ МЯГКИХ ТКАНЕЙ**

Методические указания  
по изданию раздела «Хирургические швы»  
оперативной хирургии с топографической анатомией  
для студентов, обучающихся  
по специальности 111801-«Ветеринария»

Брянск 2013

УДК 619:616 636.611 (07)  
ББК 48.75:2866  
С 37

Хотмирова, О.В. Методическое пособие по оперативной хирургии с топографической анатомией для студентов факультета ветеринарной медицины и биотехнологии по специальности 111201 «Ветеринария»/ О.В. Хотмирова, Ю.И. Симонов.- Брянск: Издательство Брянской ГСХА, 2013. - 20 с.

Настоящее методическое пособие составлено в соответствии с учебным планом и типовой учебной программой по дисциплине «Ветеринарная хирургия» раздела «Оперативная хирургия».

Рецензент: доцент кафедры нормальной и патологической морфологии и физиологии животных Родина Е.Е.

Рекомендовано к изданию решением методической комиссии факультета ветеринарной медицины и биотехнологии Брянской государственной сельскохозяйственной академии, протокол №3 от 25.12. 2012 года.

Брянская ГСХА, 2013  
Хотмирова О.В., 2013  
Симонов Ю.И., 2013

## Введение

Соединение мягких тканей – это наложение хирургического шва при помощи шовного материала.

К мягким тканям относят: кожу, подкожную жировую клетчатку, фасции, мышцы, апоневрозы, сосуды, нервы, сухожилия, ткани внутренних органов.

Шовные материалы применяются уже несколько тысячелетий. Первое упоминание о шовном материале найдено за 2000 лет до нашей эры в китайском трактате о медицине. Упоминался кишечный и кожный швы с использованием нитей растительного происхождения. В древние времена для швов использовали различные материалы: волос лошади, хлопок, лоскуты кожи, волокна деревьев и животные сухожилия.

В 175 году до нашей эры Гален впервые описал кетгут (кетгат — cat gut). Интересно, что дословный перевод этого слова с английского — «кишка кошки». В середине XIX века Джозеф Листер описал методы стерилизации кетгутовых нитей и с тех пор они вошли в широкую практику как шовный материал. Другой современный шовный материал — шелк. Впервые его применение в хирургии описано в 1050 году нашей эры. В 1924 году в Германии Херман и Хохль впервые получили поливиниловый спирт, который считается первым синтетическим шовным материалом. В 1927 году в Америке Коротес повторил открытие и назвал полученный материал нейлоном. В 30-х годах в западных лабораториях созданы ещё два синтетических шовных материала: капрон (полиамид) и лавсан (полиэфир). Уже в конце 30-х и 40-х годов эти материалы начали широко применяться в хирургии.

В 1956 году появился принципиально новый материал: полипропилен.

В 1971 году впервые стали применяться синтетические рассасывающиеся нити.

**Хирургический шовный материал** — это инородная нить, применяемая для соединения тканей с целью образования рубца.

**По способности к биодеструкции (рассасыванию в организме) шовный материал делится на:**

- рассасывающийся;
- условно рассасывающийся;
- нерассасывающийся.

**К рассасывающимся материалам относят:**

- кетгуты;
- синтетические рассасывающиеся нити.

**К условно рассасывающимся относят:**

- шёлк;
- полиамиды или капрон;
- полиуретаны

**К нерассасывающимся материалам относят:**

- полиэстэры (полиэфиры или лавсаны).
- полипропиленовые (полиолефины)
- группа фторполимерных материалов.
- сталь, титан.

Наиболее общим принципом выполнения любого шва является бережное отношение к краям сшиваемой раны. Кроме того, шов следует накладывать, стремясь точно сопоставить края раны и слои сшиваемых органов. В последнее время эти принципы принято объединять термином «прецизионность».

Швы могут быть съёмными, когда шовный материал удаляют после сращения, и погруженными, которые остаются в тканях, рассасываясь, инкапсулируясь в тканях или прорезываясь в просвет полого органа. Швы, наложенные на стенку полого органа, могут быть сквозными или пристеночными (не проникающими в просвет органа).

В зависимости от применяемого инструментария и техники выполнения различают ручной и механический шов. Для наложения ручных швов используют обычные и атрауматические иглы, иглодержатели, пинцеты, а в качестве шовного материала — рассасывающиеся и не рассасывающиеся нити биологического или синтетического происхождения. Механический шов выполняют с помощью сшивающих аппаратов, в которых шовным материалом являются металлические скобки.

Швы завязывают хирургическими, морскими или простыми (женскими) узлами (рис. 1). Во избежание ослабления узла следует удерживать нити в натянутом состоянии на всех этапах формирования петель шва. Для завязывания узла, особенно сверхтонких нитей при пластических и микрохирургических операциях, применяют также инструментальный (аподактильный) способ (рис.2).

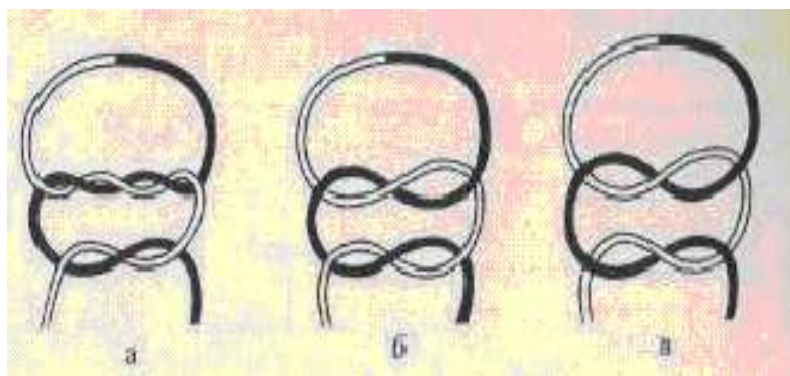


Рис. 1. Схема изображения хирургических узлов а- простой (женский); б- двойной хирургический; в- морской.

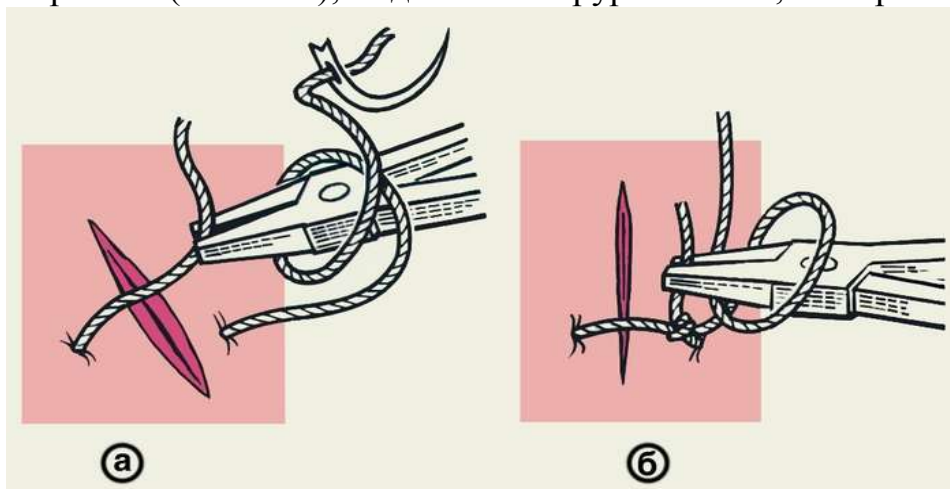


Рис. 2. Схематическое изображение инструментального (аподактильного) способа завязывания хирургического узла: а — после выкола иглы длинным концом нити обернут иглодержатель, которым захватывают короткий конец нити; б — после затягивания первой петли длинный конец нити обернут вокруг иглодержателя в противоположном направлении.

Шелковые нити завязывают двумя узлами, кетгутовые и синтетические — тремя и более. Затягивая первый узел, добиваются сопоставления сшиваемых тканей без чрезмерного усилия во избежание прорезывания швов. Правильно наложенный шов прочно соединяет ткани, не оставляя в ране полостей и не нарушая кровообращения в тканях, что обеспечивает оптимальные условия для заживления раны.

## ПЕРЫВИСТЫЕ ШВЫ

Чаще всего накладывают на кожу и мышцы.

При наложении кожного шва необходимо учитывать глубину и протяженность раны, а также степень расхождения ее краев. Наиболее распространены следующие виды швов:

**Простой узловатый шов.** Вколы и выколы должны располагаться на одной линии, строго перпендикулярно ране, на расстоянии 0,5-1 см от ее края. Оптимальным расстоянием между стежками является 1,5-2 см. Более частые стежки приводят к нарушению кровоснабжения в зоне шва, более редкими стежками трудно точно сопоставить края раны. Для предупреждения вворачивания краев раны, которое препятствует заживлению, глубже лежащие слои должны захватываться более «массивно», чем кожа. Затягивать узел следует только до сопоставления краев, излишнее усилие приводит к нарушению трофики кожи и образованию грубых поперечных полос. Кроме того, эти швы рекомендуют снимать максимально рано (на 3-5 сутки после операции) с той же целью - предупредить образование грубых поперечных полос. Завязанный узел должен располагаться у точек вкола или выкола, но не над самой раной (рис. 3).

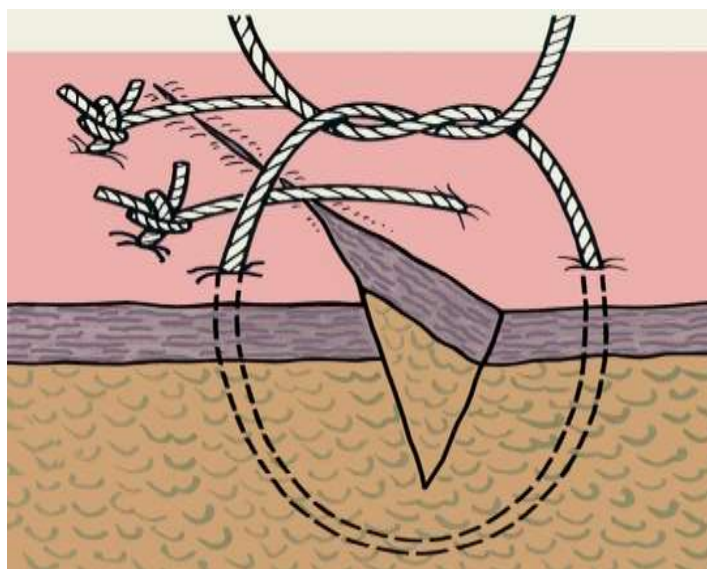


Рис. 3. Схематическое изображение наложения простого узловатого шва на линейную кожную рану

При затруднении в сопоставлении краев кожной раны может использоваться **П-образные швы** (рис. 4).

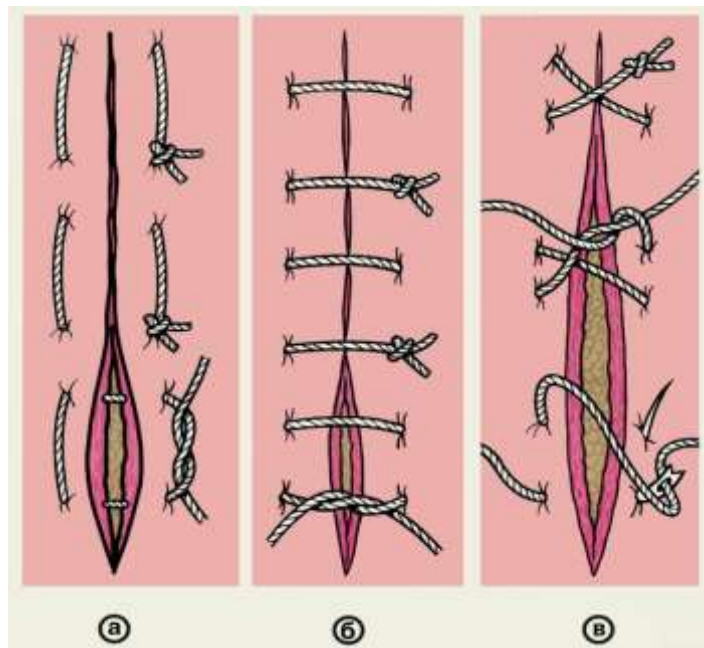


Рис. 4. Схематическое изображение вариантов петлистых узловых швов: а — П-образный выворачивающий шов; б — П-образный вворачивающий шов; в — 8-образный шов.

При наложении обычного узлового шва на глубокую рану возможно оставление остаточной полости. В этой полости может скапливаться раневое отделяемое и приводить к нагноению раны. Это можно избежать зашивая рану в несколько этажей. Поэтажное ушивание раны возможно как при узловом, так и при непрерывном шве. Кроме поэтажного зашивания раны в таких ситуациях применяется **вертикальный матрацный шов (по Донатти)**. При этом первый вкол производится на расстоянии 2 см и более от края раны, игла проводится как можно глубже для захвата дна раны. Выкол на противоположной стороне раны делается на таком же расстоянии. При проведении иглы в обратном направлении вкол и выкол производятся на расстоянии 0,5 см от краев раны так, чтобы нить прошла в слое собственно кожи. Завязывать нити при зашивании глубокой раны следует после наложения всех швов - это облегчает манипуляции в глубине раны. Применение шва Донатти позволяет сопоставлять края раны даже при их большом диастазе (рис. 5)

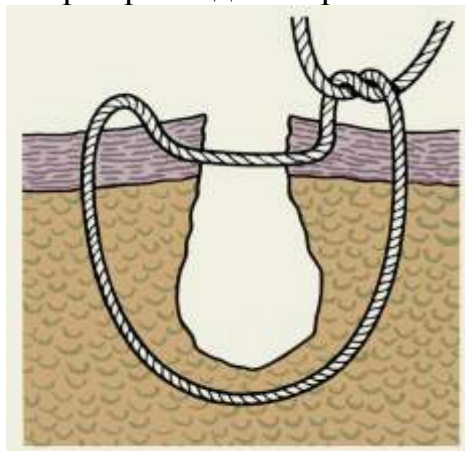


Рис. 5. Схематическое изображение П-образного (петлеобразного) узлового адаптирующего шва по Донати

В местах с большим натяжением тканей применяют П-образный шов с валиками или на марлевых шариках и П-образный шов на пуговицах (рис. 6).

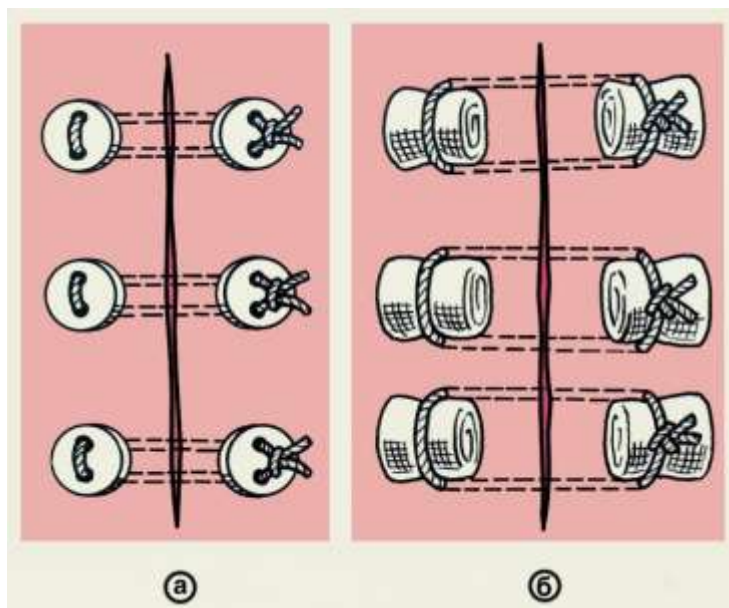


Рис. 6. Схематическое изображение пластинчатых П-образных швов: а — на пуговицах; б — на марлевых шариках

### НЕПРЕРЫВНЫЕ ШВЫ

Применяют при ушивании ран слизистой оболочки, реже фасций и мышечной ткани, а также при погруженных швах на брюшной стенке.

При наложении непрерывных швов нить держат натянутой, чтобы не ослабли предыдущие стежки, а в последнем удерживают двойную нить, которую после выкалывания связывают со свободным ее концом. Непрерывные швы имеют различные варианты. Часто применяют простой (линейный) обвивной шов (рис. 8, а), обвивной шов по Мультановскому (рис. 8, б) и матрацный шов (рис. 8, в). Эти швы выворачивают края раны, если их накладывают снаружи, например, при зашивании сосуда, и вворачивают, если их накладывают изнутри органа, например при формировании задней стенки анастомоза на органах желудочно-кишечного тракта.

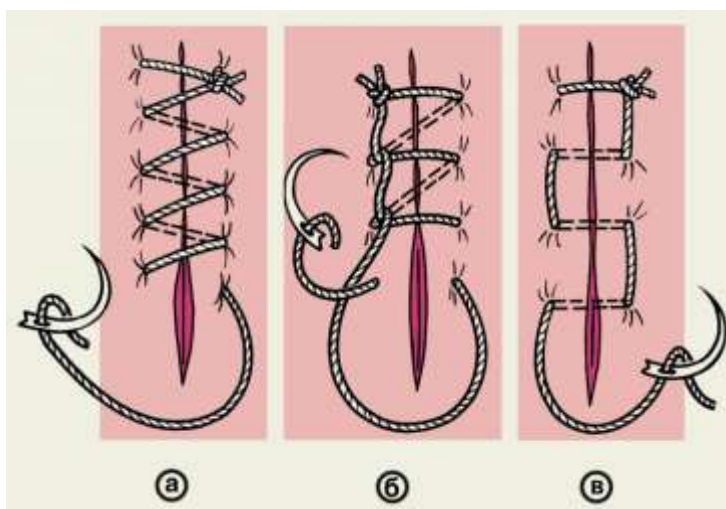


Рис. 8. Схематическое изображение простого (линейного) обвивного непрерывного шва и его вариантов: а — простой обвивной шов; б — обвивной шов по Мультановскому; в — матрацный шов

В настоящее время в ветеринарной практике широкое распространение получил **непрерывный внутрикожный косметический шов**. Его особенностями являются хорошая адаптация краев раны, хороший косметический эффект и меньшее нарушение микроциркуляции, по сравнению с другими видами швов. Шовная нить проводится в слое собственно кожи в плоскости, параллельно ее поверхности. Выполняется с использованием длинной нити в горизонтальной плоскости с захватом поверхностных слоев кожи. Концы нити связываются без натяжения друг с другом или фиксируются к углам раны (рис. 7).

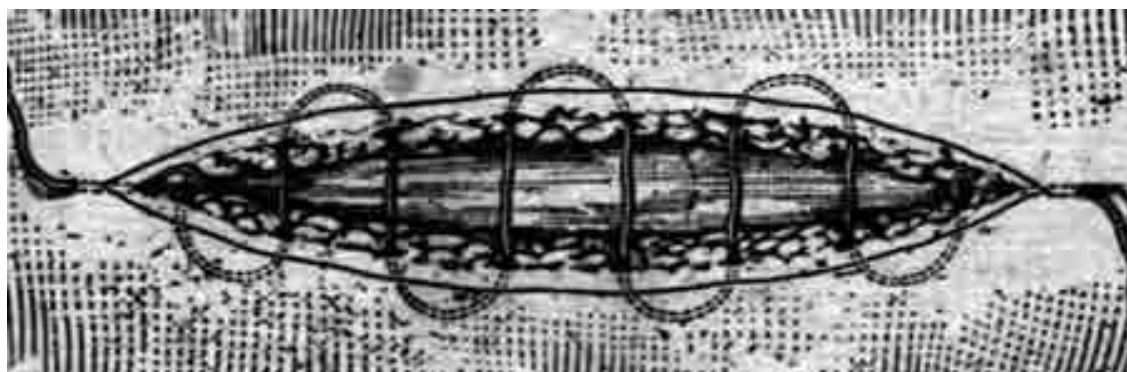


Рис. 7. Схема наложения внутрикожного косметического шва

Наряду с линейными применяют различные виды круговых швов. К ним относятся: циркулярный шов, имеющий целью фиксацию костных фрагментов, например при переломе надколенника с расхождением отломков; так называемый серкляж — скрепление проволокой или нитью костных отломков при косом или спиральном переломе или фиксация костных трансплантатов (рис. 9, а); блоковый полиспастный шов для сближения ребер, используемый при зашивании раны грудной стенки (рис. 9, б), простой кيسетный шов (рис. 9, в) и его разновидности — S-образный по Русанову (рис. 9, г) и Z-образный по Салтену (рис. 9, д), применяемые для ушивания культи кишки, погружения культи червеобразного отростка, пластики пупочного кольца и др.

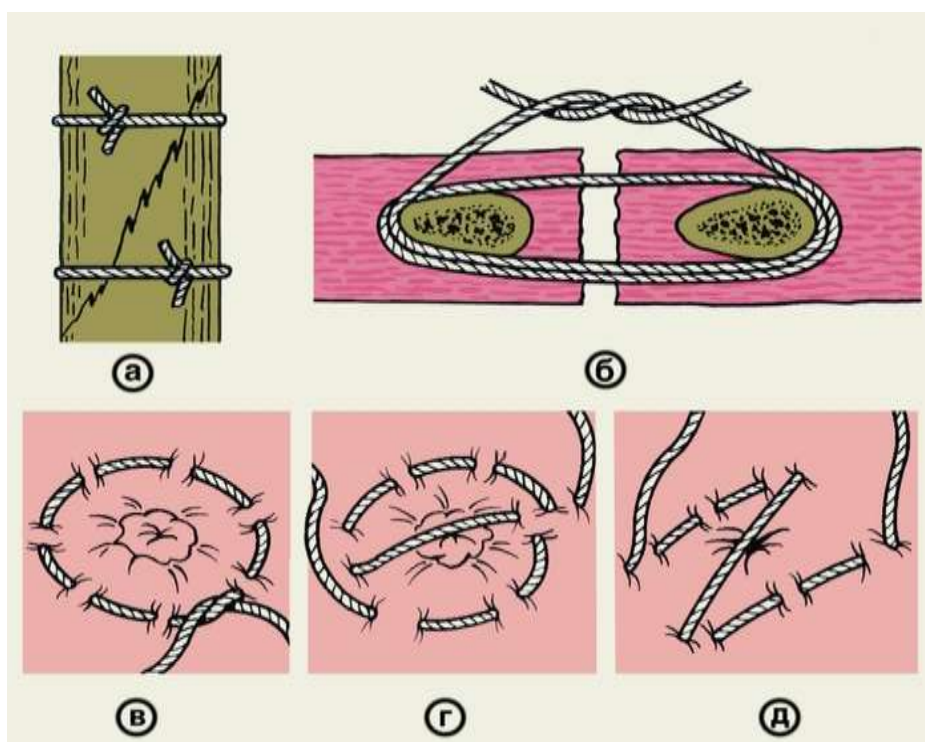


Рис. 9. Схематическое изображение круговых швов: а — серкляж — скрепление костных отломков при косом переломе кости; б — блоковый полиспастный шов для сближения ребер; в — простой кисетный шов; г — S-образный кисетный шов по Русанову; д — Z-образный кисетный шов по Салтену.



## КИШЕЧНЫЕ ШВЫ

Кишечный шов применяют для восстановления повреждений различных отделов пищеварительного аппарата.

Под термином «кишечный шов» подразумевают все виды швов, накладываемых на стенку полых органов пищеварительного аппарата (пищевода, желудка, кишечника), а также и на другие полые органы, стенки которых имеют брюшинный покров, мышечную оболочку, подслизистый слой и слизистую оболочку.

Показания к применению кишечных швов:

- 1) нарушение целостности стенки полого органа пищеварительного аппарата как со вскрытием его просвета, так и при повреждении серозной или серозно-мышечной оболочки органа;
- 2) наложение анастомозов между отдельными участками кишки, а также между кишкой, пищеводом, желудком или соседними полыми органами (желчным пузырем и желчными протоками);
- 3) резекция кишки, желудка или пищевода.

### Требования к наложению кишечных швов:

- 1) сопоставляемые края сегментов должны быть одинаковой длины. В тех случаях, когда сегменты, на которые накладывают швы, имеют разную длину, можно применить L-образный шов;
- 2) шов должен сближать абсолютно свободные поверхности;
- 3) шов должен сохранять васкуляризацию соединяемых поверхностей. Для этого, по мере возможности, нити проводят параллельно сосудам кишечника. При этом имеет значение расстояние между стежками. Для однорядного шва, независимо от его типа, расстояние между швами должно составлять 3—3,5 мм. Большее расстояние может нарушить состоятельность шва, а меньшее (менее 2 мм) ведет к нарушению кровоснабжения и, как следствие, к удлинению сроков заживления раны, некрозу стенки и развитию несостоятельности шва;
- 4) наложению шва должно предшествовать обеспечение эффективного гемостаза соединяемых поверхностей. При неэффективном гемостазе возникает опасность развития интрасстеночной гематомы;
- 5) при наложении шва необходимо сопоставлять ткани, обладающие сходной структурой. Сближение тканей различных структур приводит к формированию неполноценного рубца;
- 6) шов должен обеспечивать полную биологическую и физическую герметичность;
- 7) при наложении шва необходимо обеспечить сохранение неизменённого просвета кишки или незначительное уменьшение её диаметра.

Выполнение этих требований возможно только с учётом анатомо-физиологических свойств полых органов брюшинной полости. Первое из них — способность брюшины склеиваться и в последующем срастаться в месте повреждения или при плотном прижатии двух листков друг к другу. Второе — футлярное строение стенки желудочно-кишечного тракта. Различают 4 основных слоя стенки желудочно-кишечного тракта: слизистую оболочку; подслизистый слой;

мышечную оболочку; серозную оболочку (на пищеводе — адвентициальную). Первые два слоя отделены от следующих рыхлой соединительной тканью, в результате чего они могут скользить по отношению друг к другу. Это очень заметно при вскрытии просвета полого органа: слизистый и подслизистый слои выворачиваются наружу под тягой мышечного слоя. В связи с этим, а также из-за красного цвета слизистой оболочки, вывернутые края разреза кишки называют «губами». Образование «губ» иногда затрудняет чёткую визуализацию каждого слоя при наложении кишечного шва.

Самым прочным является подслизистый слой. Остальные слои, включая мышечный, легко прорезаются даже при небольшом натяжении. Для обеспечения прочности и механической герметичности кишечный шов обязательно должен проходить через подслизистый слой.

В подслизистом слое располагается большинство кровеносных сосудов органа, из-за чего при его рассечении возникает кровотечение. Шов, проходящий через подслизистый слой, должен обеспечивать гемостаз.

Из-за тесной связи подслизистого и слизистого слоев очень трудно при наложении кишечного шва пройти, не задев слизистую оболочку, и, следовательно, не инфицировав шовный материал. Кишечный шов, захватывающий подслизистый и слизистый слои, называется сквозным (шов Черни), он может обеспечить прочность и механическую герметичность, но не обеспечивает герметичности биологической, так как через прокол стенки и вдоль шовной нити микроорганизмы могут выходить из просвета кишки на поверхность брюшины.

### **Шов Ламбера. Двухрядный шов Альберта. Шов Шмидена.**

Добиться биологической герметичности можно, используя способность брюшины склеиваться при тесном сближении. Это качество использовал Ламбер, предложивший накладывать так называемые чистые серозно-серозные швы. Однако скоро выяснилось, что шовный материал быстро прорезает тонкую брюшину. В дальнейшем стали использовать немного более прочный серозно-мышечный шов, который тоже называют швом Ламбера (рис.10).

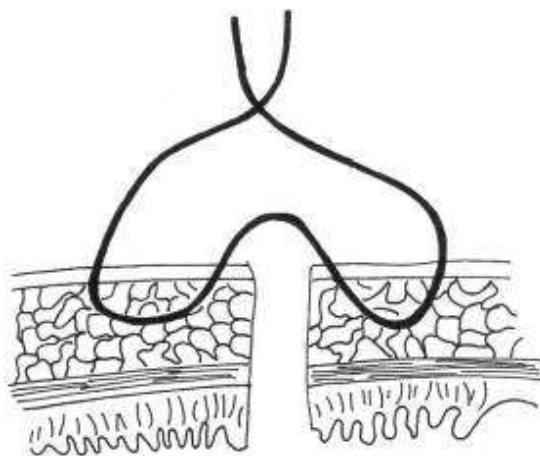


Рис. 10. Шов Ламбера.

Итак, в процессе разработки оптимального кишечного шва выяснилось, что сшивание только одного слоя (слизисто-подслизистого или серозно-мышечного) не

обеспечивает выполнения всех требований к кишечному шву. Альберт предложил двухрядный шов (рис. 11).

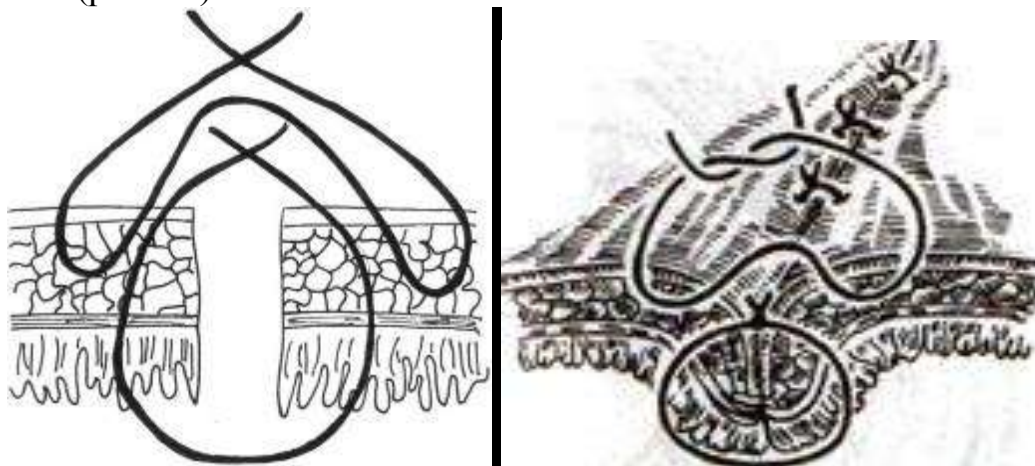


Рис. 11. Шов Альберта

Первый ряд швов при этом проходит через все слои стенки кишки, обеспечивая прочность и механическую герметичность. Второй ряд швов — серозно-мышечный шов Ламбера — в дополнение к этому обеспечивает и герметичность биологическую.

Хороший гемостаз может быть получен при использовании непрерывного обвивного шва через все слои, так как при этом сдавливаются все проходящие в стенке кишки сосуды. Такой же эффект получается и при использовании непрерывного вворачивающего шва Шмидена (рис. 12).

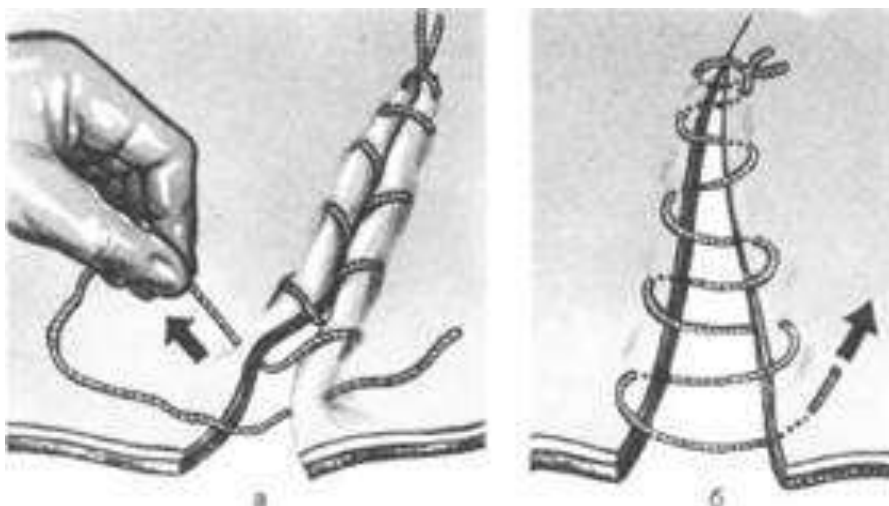


Рис. 12. Шов Шмидена

Однако в этом случае вокруг сшиваемых участков кишки образуется ригидная петля из шовного материала, мешающая прохождению перистальтической волны. Чтобы исключить этот фактор, стали пользоваться рассасывающимся шовным материалом, сначала кетгутом, а в последнее время и синтетическим, например, викрилом. После рассасывания шовного материала петля исчезает. Для того, чтобы такая петля не образовывалась при наложении второго серозно-мышечного, ряда швов, его делают прерывистым узловым. Материал при этом существенной роли не

играет. Для наложения второго ряда швов используют и шёлк, и синтетические нерассасывающиеся нити.

Для того, чтобы не сузить просвет кишки, при её рассечении разрез ведут косо, что увеличивает диаметр сшиваемой части, и при естественном и неизбежном сужении просвета за счёт двойной стенки сшиваемого участка он в конце концов остаётся неизменным.

В последнее время многие хирурги стали отдавать предпочтение узловым сквозным швам (первый ряд шва Альберта). Это связано с использованием электроножа для рассечения стенки кишки. При проведении разреза коагулируются все слои стенки кишки и кровотечения из подслизистого слоя не возникает, что снимает необходимость гемостаза.

## АПОНЕВРОТИЧЕСКИЕ ШВЫ

Апоневроз (др.-греч. ἀπο- — приставка со значением удаления или отделения, завершения, обратности или возвращения, отрицания, прекращения, превращения + νεῦρον «жила, сухожилие, нерв») — широкая сухожильная пластинка, сформированная из плотных коллагеновых и эластических волокон. Апоневрозы имеют блестящий, бело-серебристый вид. По гистологическому строению апоневрозы сходны с сухожилиями, однако практически лишены кровеносных сосудов и нервных окончаний.

Основным требованием, предъявляемым к швам, накладываемым на апоневроз, является высокая механическая прочность. Низкие регенераторные и реактивные свойства апоневроза обуславливают необходимость длительного тесного соприкосновения соединяемых краев, натяжение которых возникает при физической нагрузке. При сшивании апоневроза его края следует мобилизовать только на участие наложения швов. Широкая мобилизация краев апоневроза приводит к нарушению его питания и некрозу.

В качестве шовного материала используют нерассасывающиеся нити № 4—6 (шелк, лавсан, капрон и др.). Швы накладывают на расстоянии 0,5—1 см друг от друга. Узлы завязывают туго, не допуская послабления нитей при завязывании второго узла.

Простой узловый шов (рис. 13). Иглу вкалывают отступя на 0,8—1 см от края разреза, выкалывают — на симметричном участке противоположного края. Необходимо следить, чтобы в шов не были захвачены другие ткани. Узел завязывают так, чтобы он находился сбоку от краев соединяемых участков апоневроза.

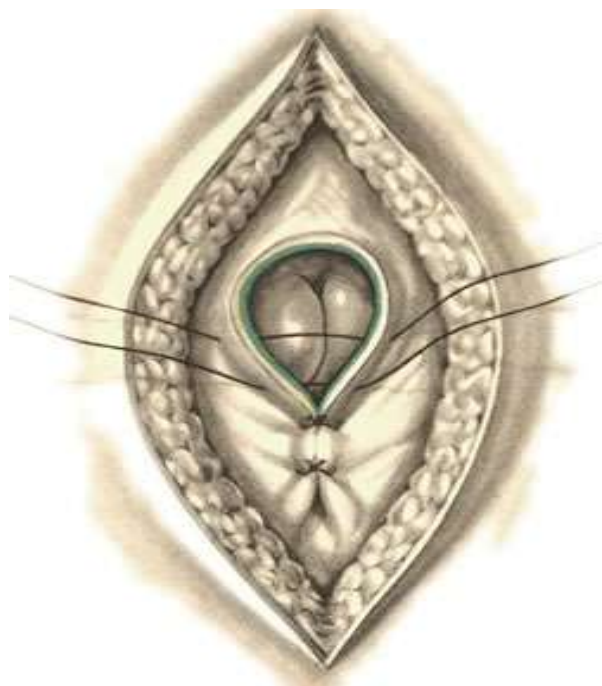

Рис. 13. Узловатый шов апоневроза

П-образный выворачиваемый узловый шов (рис. 14). Накладывают шов при значительном расхождении краев апоневроза. При его применении уменьшается опасность прорезывания швов и обеспечивается широкое соприкосновение тканей. Иглу вкалывают на одном краю апоневроза, а выкалывают — на симметричном участке другого края. Затем на этом же крае, отступив 1,5—2 см от места выкалывания иглы, нить проводят в противоположном направлении через оба края апоневроза.

При затягивании узла края апоневроза выворачиваются и соприкасаются внутренними поверхностями.

П-образный шов. Чаще всего этот шов применяют, выполняя пластику грыжевых ворот при грыжах передней брюшной стенки. Для его наложения необходима большая мобилизация краев апоневроза. Иглу вкалывают на одной стороне рассеченного апоневроза и проводят нить через всю его толщу. Свободными концами нити противоположный лоскут прошивают снаружи (с внутренней поверхности апоневроза) кнаружи. Расстояние между местами выхода нитей должно быть равно ширине стежка на другом краю апоневроза. При затягивании нитей один край апоневроза заходит под другой. Если апоневроз достаточно подвижен, то верхний лоскут можно оставить более длинным, выкалывая иглу на расстоянии 1,5—2 см от его края. Свободную часть этого лоскута следует прикрепить отдельными узловыми швами к нижнему лоскуту. При этом соприкосновение листков апоневроза будет достаточным для формирования крепкого рубца.

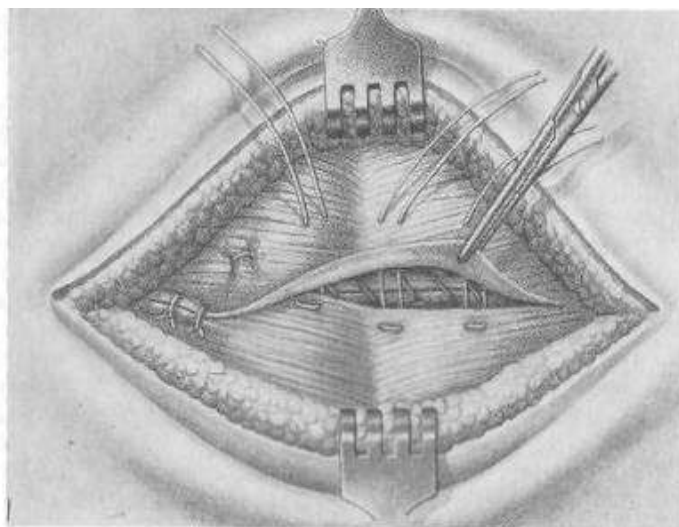


Рис.14. П- образный выворачивающий шов апоневроза

## УШИВАНИЕ МЫШЦ

Необходимость наложения швов на мышцы возникает при их пересечении в поперечном направлении, а также при разъединении по ходу волокон.

Особенностью строения скелетных мышц является то, что их мышечные волокна образуют параллельно расположенные пучки, окутанные соединительнотканной сумкой (перемизием). Эти пучки соединены поперечными перегородками, состоящими из рыхлой волокнистой соединительной ткани. Вся

мышца покрыта плотной оболочкой — фасцией. Сосуды и нервы проходят в мышце параллельно пучкам волокон.

При наложении швов на мышцы необходимо выполнять следующие требования: а) нельзя допускать чтобы швы сдавливали кровеносные сосуды и нервные стволы, так как это приводит к атрофии или даже к некрозу мышц; б) необходимо стремиться захватывать в шов оба листка мышечной фасции; в) при завязывании узлов нить следует затягивать только до соприкосновения краев раны; г) учитывая рыхлую связь между пучками мышечных волокон, целесообразнее накладывать П- или 8-образные швы (рис. 4). Необходимо использовать рассасывающийся материал. Простой узловый шов (рис. 3) . Этот шов накладывают при необходимости сближения краев мышцы, разъединенной по ходу волокон. В шов захватывают оба листка мышечной фасции. Иглу вкалывают и выкалывают, отступив на 1 см от края раны. Нити затягивают до соприкосновения краев. Узел должен располагаться сбоку от раны.

Мышечные швы также накладывают при сшивании мышечного, а чаще всего серозно-мышечного слоя на внутренних органах.

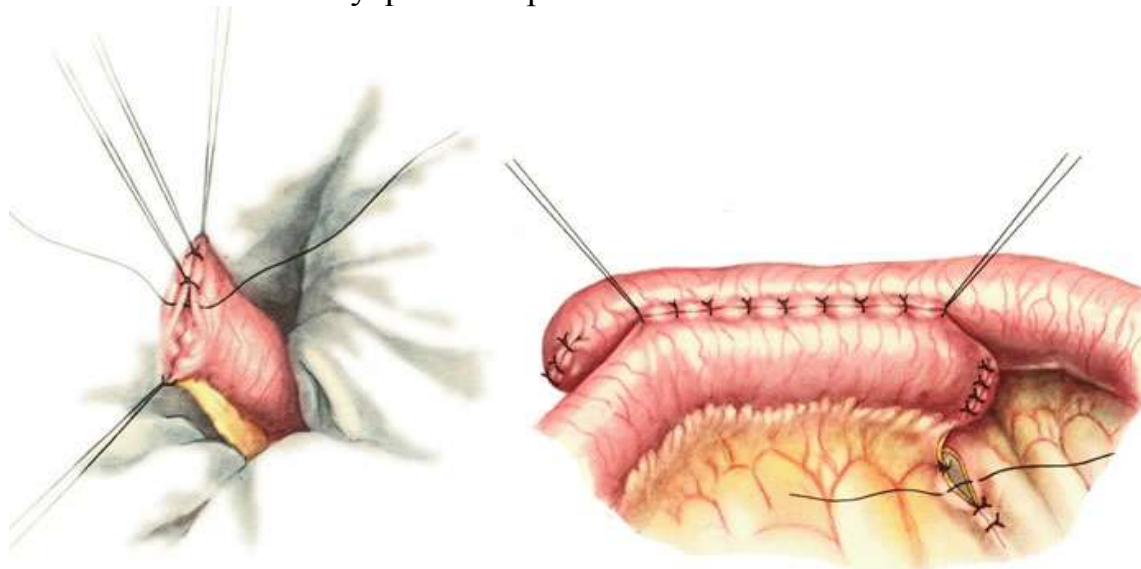


Рис. 15. Наложение узловых серозно-мышечных швов на кишечник

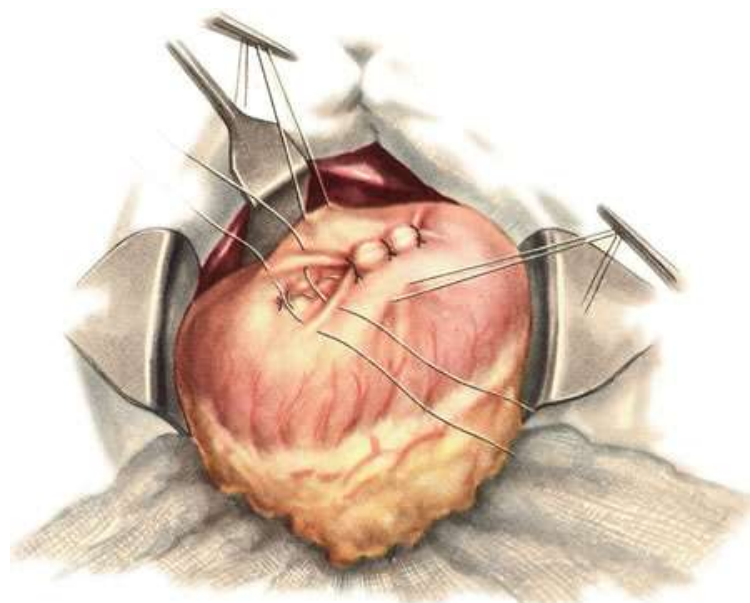


Рис. 16. Ушивание разреза стенки желудка. Наложение серозно-мышечных узловых

## СОСУДИСТЫЙ ШОВ

Циркулярный обвивной шов по Каррелю является прототипом всех многочисленных модификаций сосудистого шва. При повреждении артерии, если есть возможность сблизить её концы, накладывают сосудистые зажимы выше и ниже места будущего шва. После иссечения поврежденных участков и удаления адвентиции (2—3 мм с каждой стороны) концы артерии сближают и накладывают на них 3 П-образных шва-держалки с помощью атравматических игл. При этом края сосуда выворачиваются, и здесь интима плотно прилежит к интима. Участок сосуда между двумя ближайшими держалками сшивают обвивным швом, проводя иглу снаружи внутрь. Обычно шьют сверху вниз, то есть «на себя». Закончив сшивать одну грань, связывают лигатуру с одним из концов держалки, следя, чтобы при этом не был стянут или гофрирован наложенный непрерывный шов. Затем таким же образом сшивают две другие грани. Перед завязыванием последнего стежка слегка приоткрывают дистально наложенный сосудистый зажим, чтобы кровь вытеснила воздух. Завязав последний узел, полностью открывают дистальный сосудистый зажим, кровоточащие участки сосудистого шва прижимают пальцем на несколько минут, после чего кровотечение, как правило, останавливается. Если кровотечение не прекращается, накладывают дополнительные узловатые швы (рис. 17).

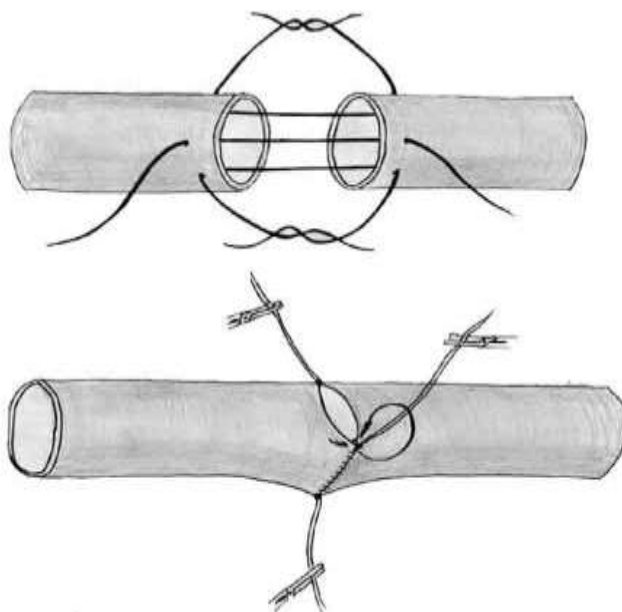


Рис. 17. схема наложения сосудистого шва по Каррелю.

## ШОВ НЕРВА

Показаниями к хирургическим вмешательствам на нервах конечностей обычно служат их полный или частичный перерыв, опухоли и невромы. При нарушении целостности нервных волокон их сращение первичным натяжением исключается.

Цель операции сшивания концов поврежденного нерва — сближение центрального и периферического концов, чтобы растущие из центрального конца нерва аксоны проникли в оболочки периферического конца, в котором аксоны и их миелиновые оболочки постепенно подвергаются **валлеровскому** перерождению. Во

время первичной хирургической обработки раны концы рассечённого нерва сшивают. Перед сшиванием поврежденные концы нерва отсекают острым скальпелем или лезвием безопасной бритвы одним движением. Атривматической иглой с самой тонкой синтетической нитью прошивают эпиневр-ии сначала на одном, а затем на другом конце, то же делают на противоположной стороне диаметра. Осторожно потягивая нити, сближают концы нерва таким образом, чтобы между ними оставался минимальный промежуток. Узлы завязывают. В зависимости от диаметра нерва между двумя первыми узлами на эпиневр-ии накладывают еще несколько швов. После наложения шва нерва конечность фиксируют гипсовой повязкой в течение 3—4 нед.

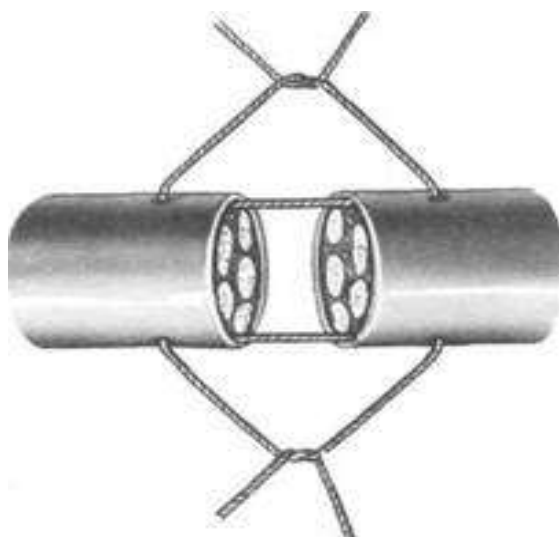


Рис. 18. Шов нерва

## СУХОЖИЛЬНЫЕ ШВЫ

По времени наложения различают:

первичные швы — накладывают в первые 24 часа после нарушения целостности сухожилия при отсутствии признаков воспаления раны; вторичные ранние швы — накладывают из первые 4—6 недель после повреждения тогда, когда кожная рана зажила; вторичные поздние швы — накладывают через 6—8 недель после повреждения. В более поздние сроки прибегают к пластике сухожилия. По способу наложения различают: швы с нитями и узлами на поверхности сухожилия: внутривольные швы с узлами, погруженными между концами сухожилий; внутривольные швы с узлами и нитями на поверхности сухожилий; комбинированные швы.

По месту наложения различают: швы сухожилий, расположенные вне синовиальных влагалищ; швы сухожилий, расположенные в синовиальных влагалищах.

Соединение сухожилий, расположенных вне синовиальных влагалищ. Концы разорванного сухожилия захватывают пинцетами, экономно отсекают до появления нормальной волокнистой структуры.

Способ Брауна. Подтянутые концы сухожилия заводят один за другой и сшивают боковыми П-образными швами.



Способ Литтманна. Если центральный отрезок сухожилия более толстый, чем периферический, и последний не слишком натянут, то центральный отрезок сухожилия рассекают пополам, между двумя его половинами помещается периферический конец. Накладывают отдельные сквозные П-образные швы, а свободные концы центрального отрезка подшивают к периферическому отрезку сухожилия отдельными узловыми швами.

Способ Пульвертафта — применяют только в тех случаях, когда концы сухожилий не натянуты и могут быть сопоставлены на протяжении 3—4 см.

Через боковой разрез, произведенный на одном из концов сухожилия под углом 90°, проводят другой конец сухожилия, который затем через такой же разрез выводят на другую сторону. В местах разреза сухожилия фиксируются одно к другому отдельными узловыми швами. Метод чаще применяют при пересадках сухожилий.

Шов сухожилий, расположенных в синовиальных влагалищах:

**Шов Ланге** — накладывают одной длинной лигатурой, которой вначале прошивают периферический конец сухожилия в поперечном направлении. В местах выхода лигатуры сухожилие прошивают продольно так, чтобы нити вышли в торце периферического конца. Затем лигатуры проводят продольно с торца центрального конца сухожилия и выводят на боковую поверхность. Когда концы сухожилий адаптированы, нити завязывают на поверхности сухожилия. Этот шов хорошо адаптирует концы сухожилий, однако узел размещается на поверхности сухожилия, что мешает его скольжению (рис. 19 а).

**Шов Кюнео** — накладывают шов двумя прямыми иглами, надетыми на концы одной лигатуры. Отступив на 2—2,5 см от конца сухожилия, его прошивают одной иглой в поперечном направлении. Затем последовательно с двух сторон сухожилие прошивают в косом направлении так, чтобы стежки перекрещивались друг с другом. Место последнего выкалывания иглы должно находиться на краю плоскости, сечения сухожилия. Таким же образом накладывают шов на другой конец сухожилия, после чего нити завязывают (рис. 19 б).

Сухожильные швы **Блоха—Бонне и Розова**, малотравматичны и прочны. Они отличаются тем, что при первом из них нить после поперечного прошивания сухожилия проводят на плоскости его сечения крестообразно, а при втором — продольно (рис. 19 в, г).

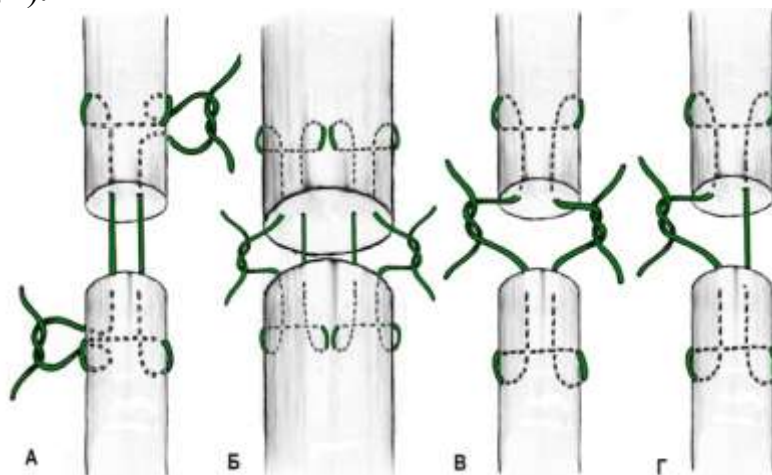


Рис. 19. Сухожильные швы: а- шов Ланге; б- шов Кюнео; в,г- швы Блоха—Бонне и Розова

## Контрольные вопросы

1. Виды шовного материала.
2. Виды кожных швов.
3. Виды кишечных швов.
4. Правила наложения швов.
5. Правила наложения кишечных швов.
6. Виды апоневротических швов.
7. Виды швов на нервах.
8. Способы сшивания мышц.
9. Сухожильные швы.
10. Правила наложения сосудистых швов.

## СПИСОК ЛИТЕРАТУРЫ

1. Лебедев А.В., Лукьяновский В.А., Семенов Б.С., Стекольников А.А., Суховольский О.К., Подмогин И.А. Практикум по общей и частной ветеринарной хирургии. М.: Колос/ Лебедев А.В., Лукьяновский В.А., Семенов Б.С., Стекольников А.А., Суховольский О.К., Подмогин И.А.// 2000. С. 107-114.
2. Николаев А.В. Топографическая анатомия и оперативная хирургия. М./ Николаев А.В.// С. 34-54.
3. Оперативная хирургия/ Под редакцией профессора Магды И. И.// М.: ВО. Агропромиздат. 1990. С. 76-86.
4. Петраков К.А., Саленко П.Т., Панинский С.М. Оперативная хирургия с топографической анатомией животных. М.: КолосС/ Петраков К.А., Саленко П.Т., Панинский С.М. //2008. С. 104-110.
5. Шебиц Х., Брасс В. Практика ветеринарного врача. Оперативная хирургия собак и кошек. М.: Аквариум/ Шебиц Х., Брасс В.// 2007. С.81-90.

Учебное издание

Хотмирова Олеся Владимировна

Симонов Юрий Иванович

# **СОЕДИНЕНИЕ МЯГКИХ ТКАНЕЙ**

Редактор Павлютина И.П.

Подписано в печать 8.01.2012 г. Формат 60x84 1/16. Бумага печатная.

Усл. печ. л. 1,16. Тираж 150 экз. Изд. № 2270.

Издательство Брянской государственной сельскохозяйственной академии  
243365, Брянская обл., Выгоничский район, с. Кокино, БГСХА